

Рябова Ю.В.^{1,2}, Сахаутдинова Р.Р.¹, Минигалиева И.А.^{1,2}, Сутункова М.П.^{1,3}

Оценка общетоксического субхронического действия наночастиц оксида меди в условиях эксперимента *in vivo* на крысах

¹ФБУН «Екатеринбургский медицинский–научный центр профилактики и охраны здоровья рабочих промышленных предприятий» Федеральной службы по надзору в сфере защиты прав потребителей и благополучия человека, 620014, Екатеринбург, Российская Федерация;

²ФГАОУ ВО «Уральский федеральный университет имени первого Президента России Б.Н. Ельцина», 620002, Екатеринбург, Российская Федерация;

³ФГБОУ ВО «Уральский государственный медицинский университет» Министерства здравоохранения Российской Федерации, 620028, Екатеринбург, Российская Федерация

РЕЗЮМЕ

Введение. Для современных промышленных предприятий характерно снижение выбросов загрязняющих веществ в воздух рабочей зоны и окружающую среду, что является дополнительным положительным эффектом обновления производственных мощностей. Несмотря на это, проблема воздействия наночастиц (НЧ) остается актуальной, однако фокус внимания мировой науки смещается в сторону токсичности меньших доз.

Цель исследования – оценка субхронического общетоксического действия наночастиц оксида меди (НЧ CuO) в условиях эксперимента *in vivo* на беспородных аутбредных крысах-самцах.

Материал и методы. Стабильные суспензии наночастиц оксида меди в однократной дозе 1 мг/кг массы тела вводились внутрибрюшинно крысам-самцам 3 раза в неделю в течение 6 нед. По завершении субхронической экспозиции состояние организма животных оценивалось по ряду критериев оценки общетоксического действия, статистическая значимость межгрупповых различий – с помощью *t*-критерия Стьюдента.

Результаты. У экспонированных животных были обнаружены нарушения, включающие снижение интенсивности внутриклеточных энергетических процессов, изменения морфофункционального состояния печени, почек и селезенки, в том числе связанные с активацией клеточного иммунитета.

Ограничения исследования. Исследование было ограничено изучением показателей общетоксического действия в экспериментальном исследовании при субхроническом воздействии наночастиц оксида меди на крыс-самцов с использованием только одной дозы.

Вывод. Выраженность изменений позволяет предположить, что изученная доза по оцененным параметрам общетоксического действия близка к пороговой для крыс.

Ключевые слова: токсичность; эксперимент; наночастицы; крысы

Соблюдение этических стандартов. Работа одобрена Локальным независимым этическим комитетом ФБУН ЕМНЦ ПОЗРПП Роспотребнадзора (протокол №2 от 20.04.2021).

Для цитирования: Рябова Ю.В., Сахаутдинова Р.Р., Минигалиева И.А., Сутункова М.П. Оценка общетоксического субхронического действия наночастиц оксида меди в условиях эксперимента *in vivo* на крысах. *Токсикологический вестник*. 2024; 32(2): 87–98. <https://doi.org/10.47470/0869-7922-2024-32-2-87-98>

Для корреспонденции: Рябова Юлия Владимировна, кандидат медицинских наук, заведующая лабораторией научных основ биологической профилактики ФБУН ЕМНЦ ПОЗРПП Роспотребнадзора, Екатеринбург, 620014, Россия. E-mail: ryabovayuvl@yandex.ru

Участие авторов: Рябова Ю.В. – проведение эксперимента, сбор и обработка материала, иллюстрации, написание текста; Сахаутдинова Р.Р. – проведение исследований, сбор и обработка материала, иллюстрации, написание текста; Минигалиева И.А. – концепция и дизайн исследования, редактирование, научное консультирование; Сутункова М.П. – концепция и дизайн исследования, научное консультирование. *Все соавторы* – утверждение окончательного варианта статьи, ответственность за целостность всех частей статьи.

Благодарность. Авторы выражают благодарность коллективу Уральского центра коллективного пользования «Современные нанотехнологии» Уральского федерального университета имени первого Президента России Б.Н. Ельцина и лично Шуру Владимиру Яковлевичу – директору УЦКП СН, профессору, доктору фарм. наук за синтез суспензий исследованных наночастиц заданной характеристики на базе УЦКП СН УрФУ.

Конфликт интересов. Авторы заявляют об отсутствии конфликта интересов.

Финансирование. Исследование не имело спонсорской поддержки.

Поступила в редакцию: 25.12.2023 / Принята в печать: 10.03.2024 / Опубликовано: 27.04.2024

Введение

Целенаправленное производство наночастиц и/или непреднамеренное их образование в ходе промышленных высокотемпературных процессов обуславливает их негативное воздействие на человека путем вдыхания, перорально либо через кожу. Токсическое действие НЧ CuO изучено широко. Согласно результатам исследования R.N.R. Anreddy (2018) [1], пероральное введение разовой дозы НЧ CuO 5,50 мг/кг массы тела (м.т.) в день в течение 14 дней крысам линии Wistar вызывало изменение активности антиоксидантных ферментов, таких как глутатион, каталаза, супероксиддисмутаза, а также увеличение продуктов перекисного окисления липидов. Было показано токсическое действие на печень [1].

При пероральном ежедневном употреблении НЧ CuO в дозе, равной 100 мг/кг м.т., в течение 2 нед Abdelazeim и соавт. (2020) выявили значительное повышение активности печеночных ферментов и уровня воспалительных маркеров, увеличение коэффициента фрагментации ДНК, изменение антиоксидантного баланса и гистоморфологической картины печени [2]. Пероральное воздействие НЧ CuO в течение пяти дней подряд в дозах 32, 64 и 512 мг/кг м.т. в сутки вызывало изменения гематологических и биохимических параметров, гистопатологические нарушения в костном мозге, желудке и печени, в основном состоящие из воспалительной реакции, изъязвления [3]. Субхроническое внутрибрюшинное воздействие на крыс НЧ CuO в разовой дозе 10 мг/кг м.т. вызывало сдвиги в различных функциональных и биохимических показателях состояния организма, включая патологические изменения микроскопической структуры печени, селезенки, почек, головного мозга и увеличение коэффициента фрагментации ДНК [4]. W.A.M. Ghonimi и соавт. (2022) [5] при внутрибрюшинном введении НЧ CuO в течение 9 дней в разовых дозах 5–25 мг/кг м.т. выявили с помощью морфометрических и иммуногистохимических методов изменение состояния печени и почек вплоть до некротических изменений тканей [5]. Вместе с тем современная тенденция к реализации многоплановых мероприятий, направленных на сокращение выбросов загрязняющих веществ обуславливает необходимость рассматривать вредные химические факторы в токсикологических экспериментах в меньших дозах.

Цель исследования – оценка субхронического общетоксического действия НЧ CuO в условиях эксперимента *in vivo* на беспородных аутбредных крысах-самцах.

Материал и методы

Субхроническая интоксикация моделировалась на аутбредных белых крысах-самцах путем повторных внутрибрюшинных инъекций 3 раза в неделю в течение 6 нед. Начальная масса тела животных составляла $235,4 \pm 6,7$ г, средний возраст на начало эксперимента – 3–4 мес. Диапазон колебаний массы тела не превышал $\pm 10\%$. Содержание, питание, уход за животными и выведение их из эксперимента осуществляли в соответствии с общепринятыми требованиями. Работа одобрена Локальным этическим комитетом ФБУН ЕМНЦ ПОЗРПП, номер протокола № 2 от 20.04.2021 г.

Экспериментальным животным вводили раствор стабильной суспензии НЧ в суммарной дозе 18 мг/кг м.т. объемом 2 мл («Опыт», 12 крыс, разовая доза составила 1 мг/кг м.т.) либо деионизированная вода в аналогичном объеме («Контроль», 12 крыс). Выбор дозы был обусловлен как результатами поиска литературы, так и собственными ранее проведенными исследованиями коллектива авторов [6]. Суспензии НЧ CuO размером 21 ± 4 нм были получены в ЦКП «Современные нанотехнологии» УрФУ методом лазерной абляции [6]. Выбор дозы был обусловлен как результатами поиска литературы, так и собственными ранее проведенными исследованиями коллектива авторов.

Выбор внутрибрюшинной модели введения был обусловлен необходимостью точного дозирования вещества на килограмм массы тела животного. Срок и периодичность введений были обусловлены собственным опытом научного коллектива [6]: при использовании такой модели введений удается за 6-недельный период достичь субхронической интоксикации, не причиняя при этом чрезмерных страданий животным.

По завершении экспозиции животных умерщвляли путем полной декапитации, кровь использовали для гематологических и биохимических анализов. Гематологические показатели определяли с помощью гематологического анализатора "Methic 182". Биохимические показатели определяли с использованием анализатора "Cobas Integra 400 plus" и соответствующих диагностических наборов, либо с применением ручных методик. Вручную подсчитывали в мазках крови, окрашенных по Романовскому-Гимзе, лейкоцитарную формулу. Оценивали активность сукцинатдегидрогеназы (СДГ) по количеству гранул формазана в лимфоцитах крови. Тканевые мазки-отпечатки поперечных срезов органов окрашивали по Лейшману, оценивали на 300 клеток

Таблица 1

Изменение массовых показателей контрольных и опытных животных

Группа	Начальная масса тела животного, г	Конечная масса тела животного, г	Прирост массы тела, %	Масса печени, г на 100 г массы тела	Масса почек, г на 100 г массы тела	Масса селезёнки, г на 100 г массы тела	Масса головного мозга, г на 100 г массы тела
Контроль	239,17 ± 4,12	292,92 ± 9,58	22,28 ± 2,73	2,42 ± 0,45	0,437 ± 0,08	0,185 ± 0,03	0,522 ± 0,09
Опыт	231,67 ± 4,14	270,00 ± 5,16	21,02 ± 1,40	2,76 ± 0,50	0,443 ± 0,08	0,167 ± 0,03	0,547 ± 0,09

почек, селезенки и печени и в световом бинокулярном микроскопе Carl Zeiss Primo Star при увеличении $\times 100$ и $\times 1000$.

Статистическую значимость межгрупповых различий оценивали с помощью *t*-критерия Стьюдента при уровне значимости $p < 0,05$ с поправкой Бонферрони, выборку предварительно проверяли на нормальность с помощью критерия Колмогорова–Смирнова.

Результаты

В конце экспериментального периода не было зафиксировано статистически значимых изменений морфометрических показателей некоторых

внутренних органов – в том числе и конечный вес животных в опытной группе, косвенный показатель общетоксического действия (табл. 1). При визуальном осмотре внутренних органов экспериментальных животных также не было замечено выраженных изменений по сравнению с контрольной группой.

Не изменились гематологические показатели крови крыс, за исключением увеличения тромбоцита практически на 30% по сравнению с контрольным значением. Вместе с тем не было проведено исследований, уточняющих, за счет какой фракции тромбоцитов произошел этот прирост: юных (незрелых), зрелых либо старых тромбоцитов. Также отмечено, хотя и не статистически значимое, но явное снижение уровня гемоглобина крови, уровня эритроцитов (табл. 2).

Не изменились показатели антиоксидантного статуса организма, хотя и несколько увеличилась активность каталазы – фермента, защищающего клетку от окислительного повреждения. Однозначно, под влиянием НЧ CuO статистически значимо снизилась активность СДГ в лимфоцитах крови, одного из ключевых звеньев в процессе энергообеспечения клетки (табл. 3).

При оценке состояния внутренних органов методом оттисковой цитологии в группе, подвергавшейся воздействию НЧ CuO, обнаружено увеличение процентного соотношения дегенеративных клеток проксимальных, но не дистальных канальцев почек крыс (рис. 1).

Таблица 2

Изменение показателей красной крови крыс контрольных и опытных животных

Показатель	Группа	
	Контроль	Опыт
Эритроциты, $10^{12}/л$	8,46 ± 0,72	7,75 ± 0,62
Гемоглобин, г/л	172,18 ± 13,30	150,57 ± 4,72
Гематокрит, %	20,44 ± 1,61	18,54 ± 1,27
Ширина распределения эритроцитов, %	16,79 ± 0,39	15,71 ± 0,50
Тромбоциты, $10^9/л$	614,18 ± 36,52	659,78 ± 56,62
Средний объём тромбоцита, фл	5,97 ± 0,15	6,12 ± 0,15
Тромбоцитоз, %	0,18 ± 0,01	0,23 ± 0,01*
Ширина распределения тромбоцитов, %	13,85 ± 0,80	14,17 ± 0,48

Примечание. Здесь и в табл. 3: * – отличия от контрольной группы ($p < 0,05$).

Таблица 3

Изменение показателей антиоксидантного статуса и биоэнергетического обмена контрольных и опытных животных

Группа	SH-группы, ммоль/л	Восстановленный глутатион в гемолизате крови, мкмоль/л	Каталаза в сыворотке крови, мкмоль/л	Пероксидаза в сыворотке крови, мкмоль/л	Активность СДГ в лимфоцитах крови, число гранул формазана в 50 лимфоцитах
Контроль	1,46 ± 0,17	9,33 ± 2,40	0,41 ± 0,09	22,31 ± 0,73	575,78 ± 6,10
Опыт	1,25 ± 0,19	12,22 ± 2,78	0,48 ± 0,11	22,40 ± 0,87	507,00 ± 8,12 *

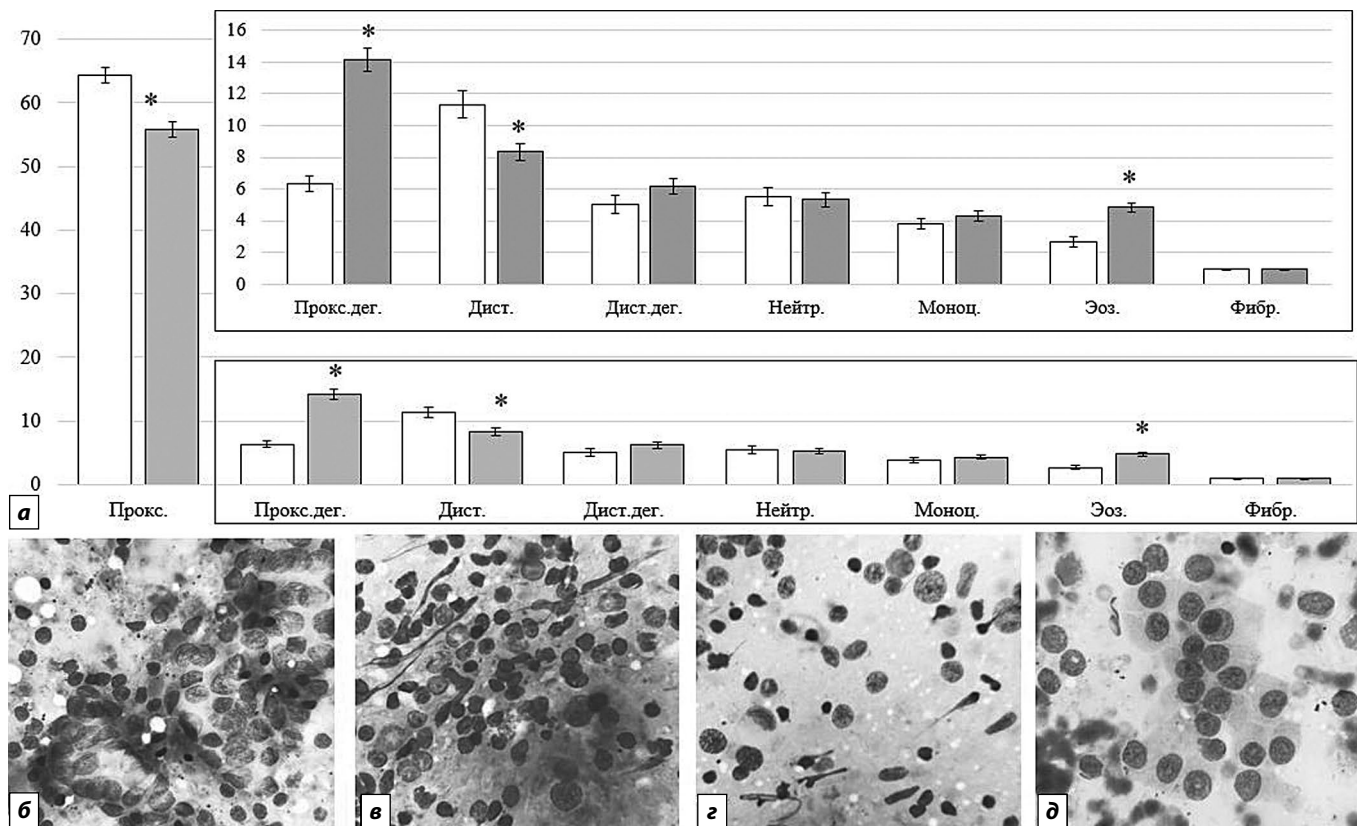


Рис. 1. Изменение доли клеток разных типов в мазках-отпечатках почки: *а* – графическое отображение изменения доли клеток разных типов в мазках-отпечатках почки, %; *б* – дегенеративно-измененные клетки проксимальных канальцев, %; *в* – дегенеративно-измененные клетки дистальных канальцев, %; *з* – группы почечного эпителия, ув. $\times 100\ 000$; *в, д* – группы почечного эпителия с эозинофилией и дегенеративно-дистрофическими изменениями; *д* – наблюдаются «голые ядра», ув. $\times 100\ 000$. * – отличия от контрольной группы ($p < 0,05$).

Прокс. – клетки проксимальных канальцев в отпечатке почек; Прокс.дег. – дегенеративные клетки проксимальных канальцев; Дист. – клетки дистальных канальцев; Дист.дег. – дегенеративные клетки дистальных канальцев; Нейтр. – нейтрофилы; Моноц. – моноциты; Эоз. – эозинофилы; Фибр. – фибробласты.

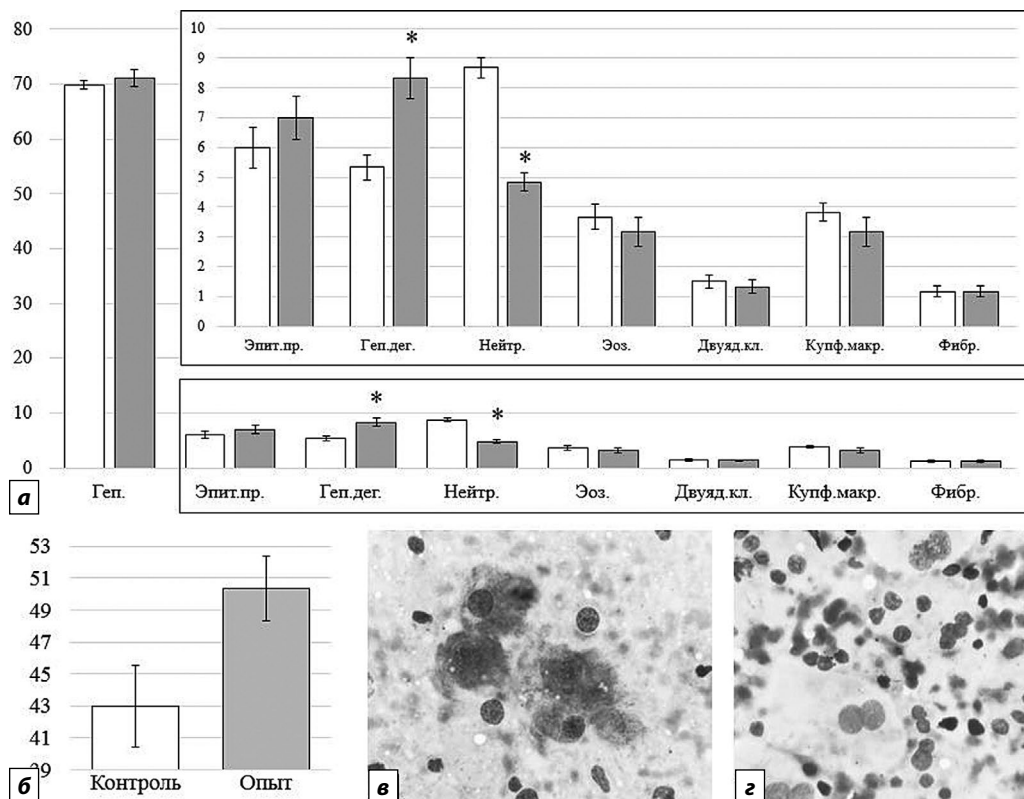


Рис.2. Изменение некоторых «печеночных» показателей в ответ на воздействие НЧ CuO в дозе 18 мг/кг: *а* – изменение доли клеток разных типов в мазках-отпечатках печени, %; *б* – изменение активности АлАТ, ед/л; *в* – гепатоциты, ув. $\times 100\ 000$; *з* – нейтрофилы, ув. $\times 100\ 000$. * – отличия от контрольной группы ($p < 0,05$).

Геп. – гепатоциты в отпечатке печени; Эпит.пр. – клетки эпителия протоков; Геп.дег. – дегенеративно-измененные гепатоциты; Нейтр. – нейтрофилы; Эоз. – эозинофилы; Двuyад.кл. – двуядерные клетки; Купф.макр. – Купферовские макрофаги; Фибр. – фибробласты.

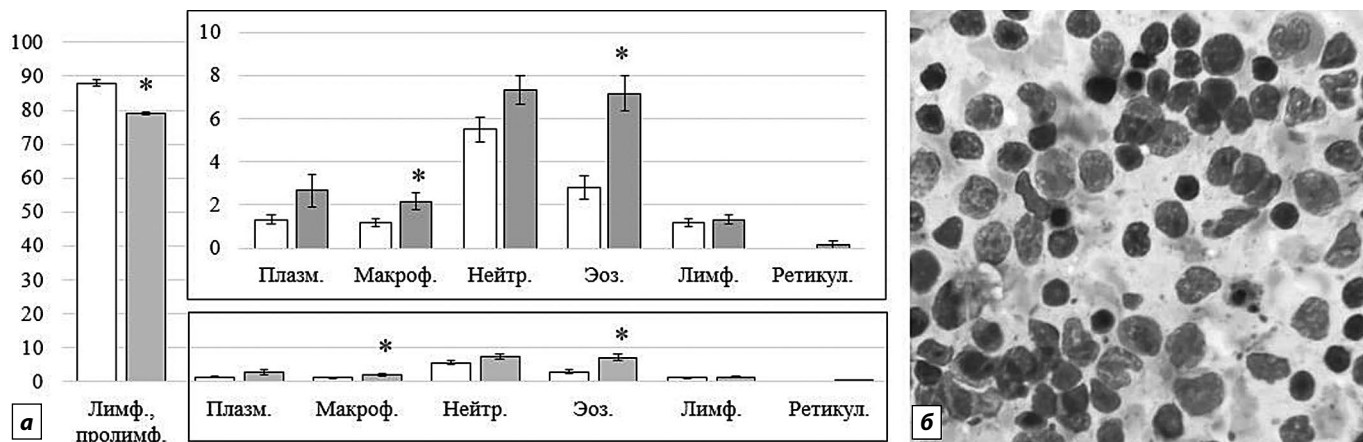


Рис. 3. Изменение доли клеток разных типов в мазках-отпечатках селезенки: *а* – изменение доли клеток разных типов в мазках-отпечатках селезенки; *б* – участок с эозинофилией, ув. $\times 100\ 000$. * – отличия от контрольной группы ($p < 0,05$).

Лимф., пролимф. – зрелые лимфоциты, пролимфоциты в отпечатке селезенки; Плазм. – плазмочиты; Макроф. – макрофаги; Нейтр. – нейтрофилы; Эоз. – Эозинофилы в отпечатке селезенки; Лимф. – лимфобласты; Ретикул. – ретикулярные клетки.

В печени крыс под влиянием НЧ CuO увеличилось процентное соотношение дегенеративно измененных гепатоцитов в мазках-отпечатках (рис. 2, *а–г*) и возросла активность аланинаминотрансферазы (АлАТ) в сыворотке крови (рис. 2, *б*).

В селезенке крыс методом оттисковой цитологии обнаружены изменения в соотношении доли клеток разных типов: увеличилось соотношение макрофагов и эозинофилов, снизилось число лимфоцитов и пролимфоцитов (рис. 3).

Обсуждение

В нашем исследовании, при субхроническом воздействии, НЧ CuO в дозе 18 мг м.т. оказали общетоксическое действие, которое выразилось в изменении лишь некоторых показателей состояния организма крыс.

Обнаруженный в крови животных тромбоцитоз, вероятно, является следствием вялотекущего воспалительного процесса, поскольку тромбоциты служат важным связующим звеном свертывающей и иммунной систем [7], а непосредственно само воспаление может быть опосредовано действием НЧ CuO [8]. О его наличии мы судили по увеличению числа иммунокомпетентных клеток в мазках-отпечатках внутренних органов. В частности, увеличилось процентное соотношение эозинофилов, нейтрофилов и макрофагов в селезенке (см. рис. 3), эозинофилов в почках (см. рис. 1). Полученные нами результаты согласуются с данными W.S. Cho и соавт. [9], свидетельствующими о способности НЧ CuO вызывать воспалительные реакции с привлечением эозинофилов.

Показано увеличение процентного соотношения дегенеративных клеток проксимальных, но

не дистальных канальцев почек крыс (см. рис. 1), что согласуется с общеизвестными данными о динамике повреждения отделов этого органа под воздействием токсических агентов [10] и связано с разной функциональной нагрузкой на них. Отметим возможную роль эозинофилов в повреждении ткани почек, чья доля в мазках-отпечатках была увеличена: они способны индуцировать окислительный стресс, провоцирующий гибель клеток [11].

В печени крыс под влиянием НЧ CuO увеличилось процентное соотношение дегенеративно измененных гепатоцитов в мазках-отпечатках и возросла активность АлАТ в сыворотке крови (см. рис. 1), что можно рассматривать в качестве проявления гепатотоксического действия, характерного для НЧ CuO. Ранее оно было продемонстрировано другими авторами, но с применением более высоких доз: W.A.M. Ghonimi и соавт. (2022) [5] при внутрибрюшинном введении наноксиды меди в течение 9 дней в разовых дозах 5–25 мг/кг м.т. [5], при пероральном ежедневном потреблении дневной дозы, равной 100 мг/кг м.т. в течение 1 мес [2] и разовой дозы 5,50 мг/кг м.т. в течение 14 дней [1].

Не изменились показатели антиоксидантного статуса, что, вероятно, обусловлено двойственной природой меди, которая является неотъемлемой частью многих биологических процессов. Окислительное повреждение, индуцированное медью, тесно связано с воздействием избытка ее ионов, в том числе сопряженное с нарушением метаболизма меди [12], которое, вероятно, не достигается в достаточной мере для видимого изменения изученных параметров при субхроническом воздействии в дозе НЧ (которые

неминуемо частично растворяются при попадании в организм [13]), равной 18 мг/кг м.т. Вместе с тем было зафиксировано снижение активности СДГ в лимфоцитах крови, одного из ключевых звеньев в процессе энергообеспечения клетки (см. табл. 3). Вероятно, оно связано с изменением адаптационных процессов на фоне развивающейся интоксикации и является проявлением общетоксического действия меди. Механизм, предположительно, связан с тем, что митохондрии являются мишенями практически для всех типов повреждающих агентов, включая оксидативный стресс [14], спровоцированный соединениями меди [8, 15]. Разнообразный функционал СДГ, помимо роли в цикле Кребса и дыхательной цепи, связан с широким спектром нарушений при его ингибировании [16]. Последнее обуславливает необходимость даль-

нейшего изучения механизма ингибирования СДГ под влиянием НЧ CuO и возможных отдаленных эффектов.

Заключение

Полученные результаты свидетельствуют о том, что наночастицы оксида меди в суммарной дозе 18 мг/кг массы тела крыс при субхронической внутрибрюшинной экспозиции оказывают токсическое действие, проявляющееся изменением морфофункционального состояния печени, почек и селезенки с активацией клеточного иммунитета, а также снижением интенсивности внутриклеточных биоэнергетических процессов. Полученные данные могут быть использованы для расширения знаний об особенностях воздействия наночастиц оксида меди на организм млекопитающих.

ЛИТЕРАТУРА

- Anreddy R.N.R. Copper oxide nanoparticles induces oxidative stress and liver toxicity in rats following oral exposure. *Toxicol. Rep.* 2018; 5: 903–4. <https://doi.org/10.1016/j.toxrep.2018.08.022>
- Abdelazeim S.A., Shehata N.I., Aly H.F., Shams S.G.E. Amelioration of oxidative stress-mediated apoptosis in copper oxide nanoparticles-induced liver injury in rats by potent antioxidants. *Sci. Rep.* 2020; 10(1): 10812. <https://doi.org/10.1038/s41598-020-67784-y>
- De Jong W.H., de Rijk E., Bonetto A., Wohlleben W., Stone V., Brunelli A. et al. Toxicity of copper oxide and basic copper carbonate nanoparticles after short-term oral exposure in rats. *Nanotoxicology.* 2019; 13(1): 50–72. <https://doi.org/10.1080/17435390.2018.1530390>
- Privalova L.I., Katsnelson B.A., Loginova N.V., Gurvich V.B., Shur V.Y., Valamina I.E. et al. Subchronic toxicity of copper oxide nanoparticles and its attenuation with the help of a combination of bioprotectors. *Int. J. Mol. Sci.* 2014; 15(7): 12379–406. <https://doi.org/10.3390/ijms150712379>
- Ghonimi W.A.M., Alferah M.A.Z., Dahran N., El-Shetry E.S. Hepatic and renal toxicity following the injection of copper oxide nanoparticles (CuO NPs) in mature male Westar rats: histochemical and caspase 3 immunohistochemical reactivities. *Environ. Sci. Pollut. Res. Int.* 2022; 29(54): 81923–37. <https://doi.org/10.1007/s11356-022-21521-2>
- Minigaliev I.A., Katsnelson B.A., Panov V.G., Privalova L.I., Varaksin A.N., Gurvich V.B. et al. In vivo toxicity of copper oxide, lead oxide and zinc oxide nanoparticles acting in different combinations and its attenuation with a complex of innocuous bio-protectors. *Toxicology.* 2017; 380: 72–93. <https://doi.org/10.1016/j.tox.2017.02.007>
- Huang H.S., Chang H.H. Platelets in inflammation and immune modulations: functions beyond hemostasis. *Arch. Immunol. Ther. Exp. (Warsz)*. 2012; 60(6): 443–51. <https://doi.org/10.1007/s00005-012-0193-y>
- Angelé-Martínez C., Nguyen K.V.T., Ameer F.S., Anker J.N., Brumaghin J.L. Reactive oxygen species generation by copper(II) oxide nanoparticles determined by DNA damage assays and EPR spectroscopy. *Nanotoxicology.* 2017; 11(2): 278–88. <https://doi.org/10.1080/17435390.2017.1293750>
- Cho W.S., Duffin R., Poland C.A., Duschl A., Oostingh G.J., Macnee W. et al. Differential pro-inflammatory effects of metal oxide nanoparticles and their soluble ions in vitro and in vivo; zinc and copper nanoparticles, but not their ions, recruit eosinophils to the lungs. *Nanotoxicology.* 2012; 6(1): 22–35. <https://doi.org/10.3109/17435390.2011.552810>
- Chevalier R.L. The proximal tubule is the primary target of injury and progression of kidney disease: role of the glomerulotubular junction. *Am. J. Physiol. Renal Physiol.* 2016; 311(1): F145–61. <https://doi.org/10.1152/ajprenal.00164.2016>
- Blanchard C., Rothenberg M.E. Biology of the eosinophil. *Adv. Immunol.* 2009; 101: 81–121. [https://doi.org/10.1016/S0065-2776\(08\)01003-1](https://doi.org/10.1016/S0065-2776(08)01003-1)
- Gaetke L.M., Chow C.K. Copper toxicity, oxidative stress, and antioxidant nutrients. *Toxicology.* 2003; 189(1–2): 147–63. [https://doi.org/10.1016/s0300-483x\(03\)00159-8](https://doi.org/10.1016/s0300-483x(03)00159-8)
- Сутункова М.П. Экспериментальное изучение токсического действия металлосодержащих наночастиц на предприятиях чёрной и цветной металлургии и оценка риска для здоровья работающих. *Гигиена и санитария.* 2017; 96(12): 1182–7. <https://doi.org/10.47470/0016-9900-2017-96-12-1182-1187>
- Guo C., Sun L., Chen X., Zhang D. Oxidative stress, mitochondrial damage and neurodegenerative diseases. *Neural Regen. Res.* 2013; 8(21): 2003–14. <https://doi.org/10.3969/j.issn.1673-5374.2013.21.009>
- He H., Zou Z., Wang B., Xu G., Chen C., Qin X. et al. Copper oxide nanoparticles induce oxidative DNA damage and cell death via copper ion-mediated P38 MAPK activation in vascular endothelial cells. *Int. J. Nanomedicine.* 2020; 15: 3291–3302. <https://doi.org/10.2147/IJN.S241157>
- Rustin P., Munnich A., Rötig A. Succinate dehydrogenase and human diseases: new insights into a well-known enzyme. *Eur. J. Hum. Genet.* 2002; 10(5): 289–91. <https://doi.org/10.1038/sj.ejhg.5200793>

ОБ АВТОРАХ:

Рябова Юлия Владимировна, кандидат мед. наук, заведующая лабораторией научных основ биологической профилактики ФБУН «ЕМНЦ ПОЗРПП» Роспотребнадзора, 620014 Екатеринбург, Россия. E-mail: ryabovayulv@yandex.ru

Сахаутдинова Рената Рашидовна, кандидат мед. наук, заведующая ДЛО НПО Лабораторно-диагностических технологий, ФБУН «ЕМНЦ ПОЗРПП» Роспотребнадзора, 620014, г. Екатеринбург, Россия. E-mail: sahautdinova@yurc.ru

Минигалиева Ильзира Амировна, доктор биологических наук, заведующая отделом токсикологии и биопрофилактики, ФБУН «ЕМНЦ ПОЗРПП» Роспотребнадзора, 620014, г. Екатеринбург, Россия. E-mail: ilzira@yurc.ru

Сутункова Марина Петровна, доктор медицинских наук, директор ФБУН «ЕМНЦ ПОЗРПП» Роспотребнадзора, 620014, г. Екатеринбург, Россия. E-mail: sutunkova@yurc.ru